

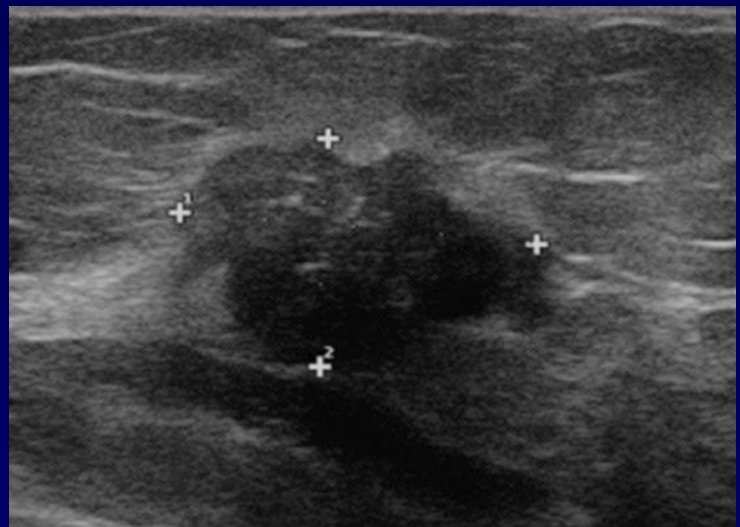
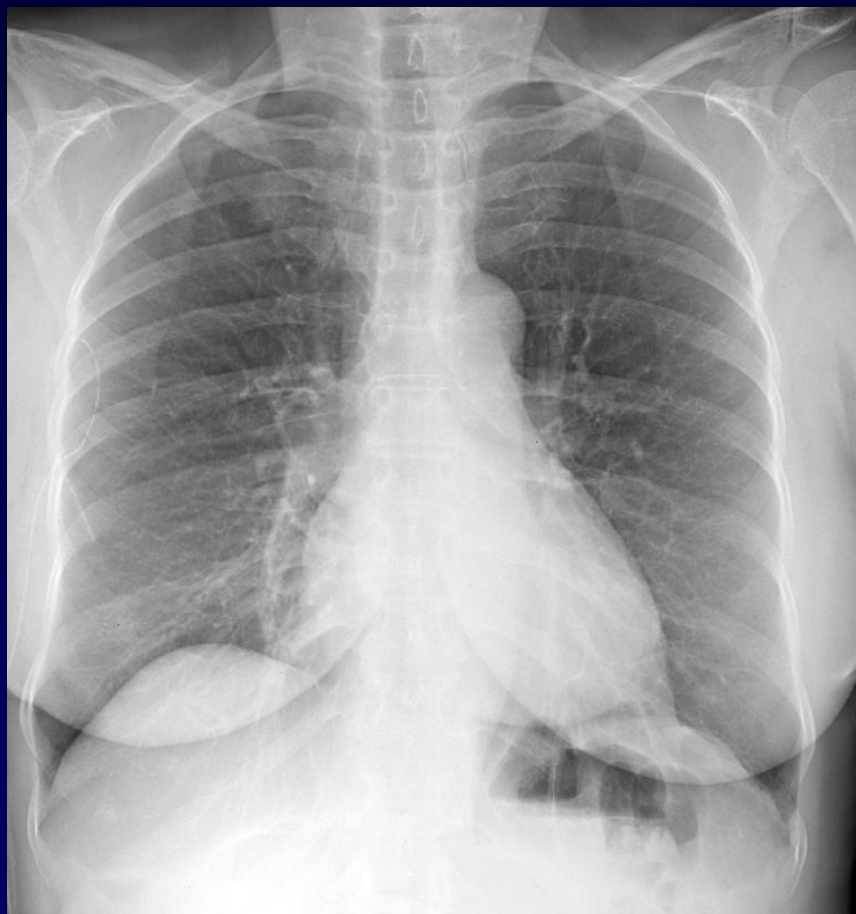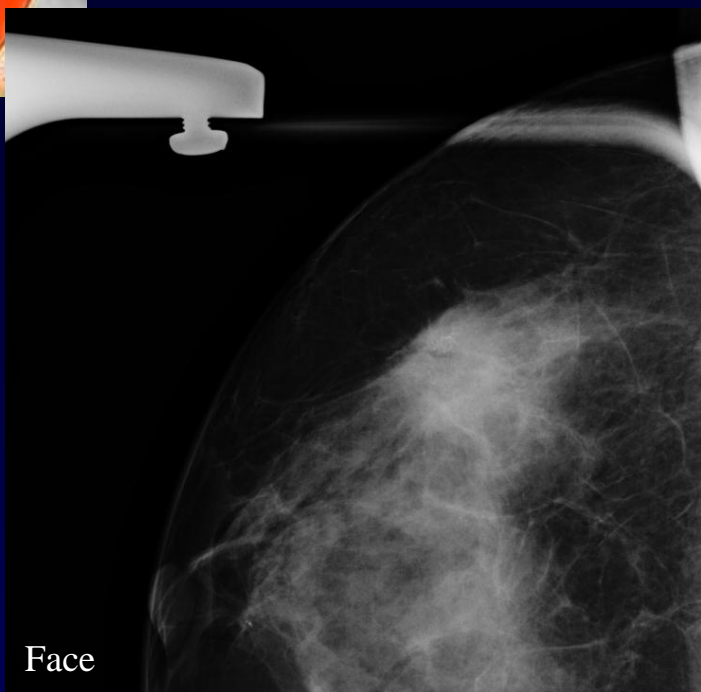

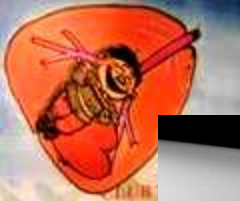
Patiente de 70 ans

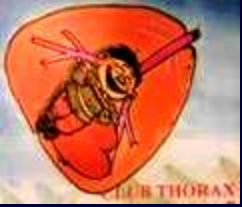Cancer du sein en janvier 2009

Néoplasie traitée par chirurgie et radiothérapie

RT pré thérapeutique



2009

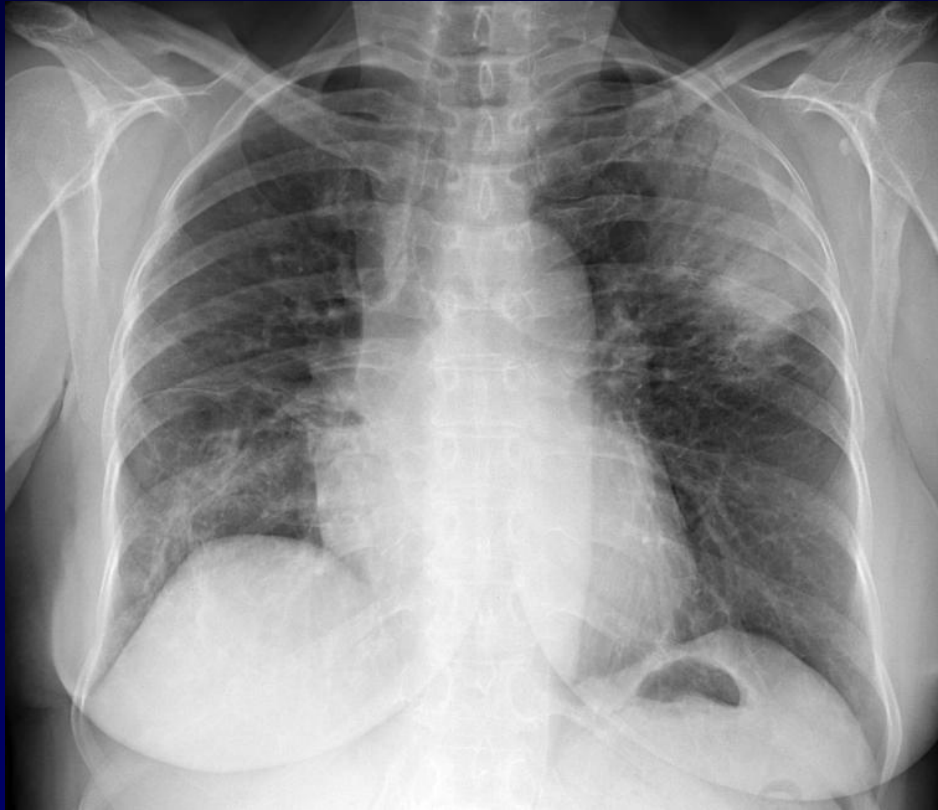
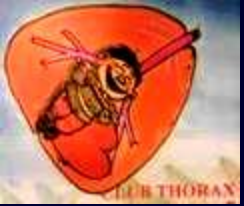

Début 2010

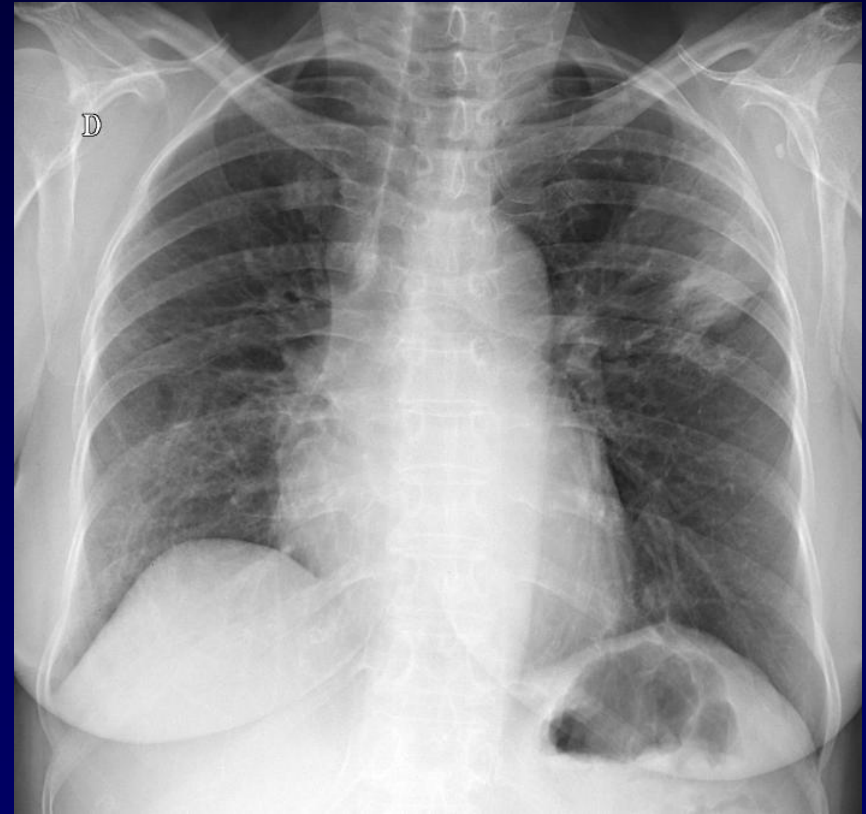
Toux

Fébricule

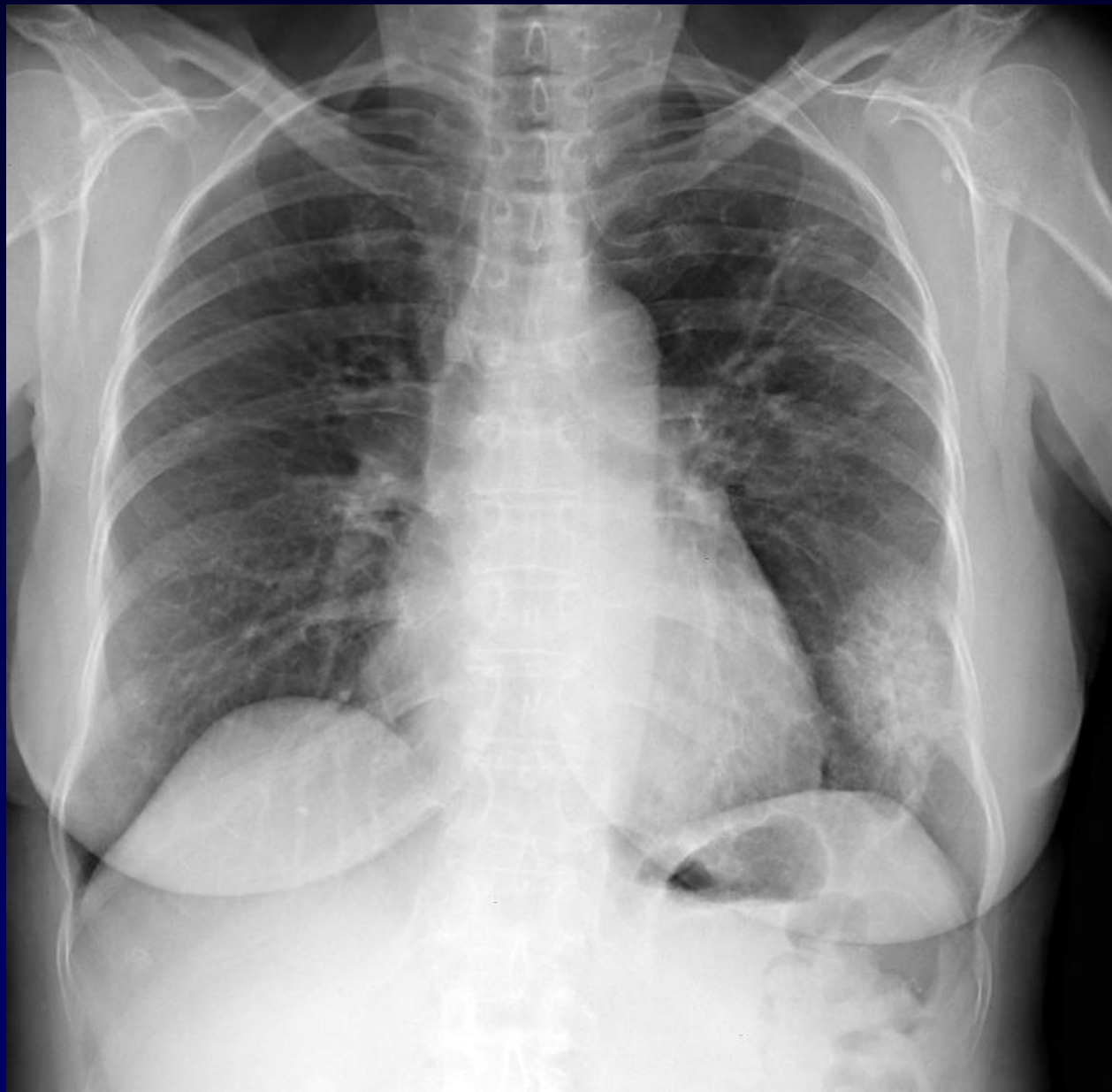Séjour hospitalier pour traitement d'une pneumopathie ...



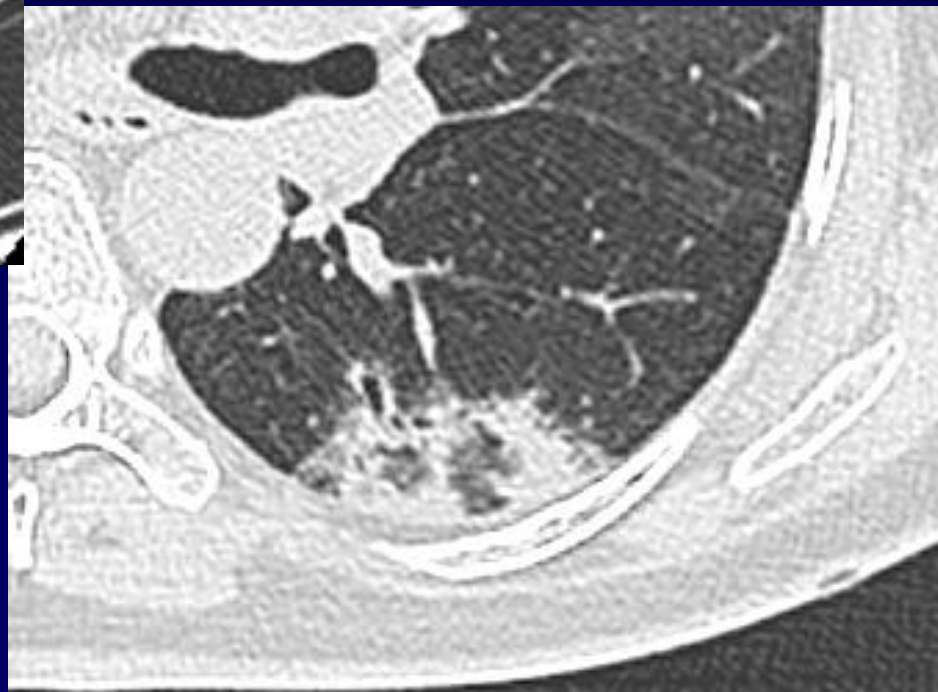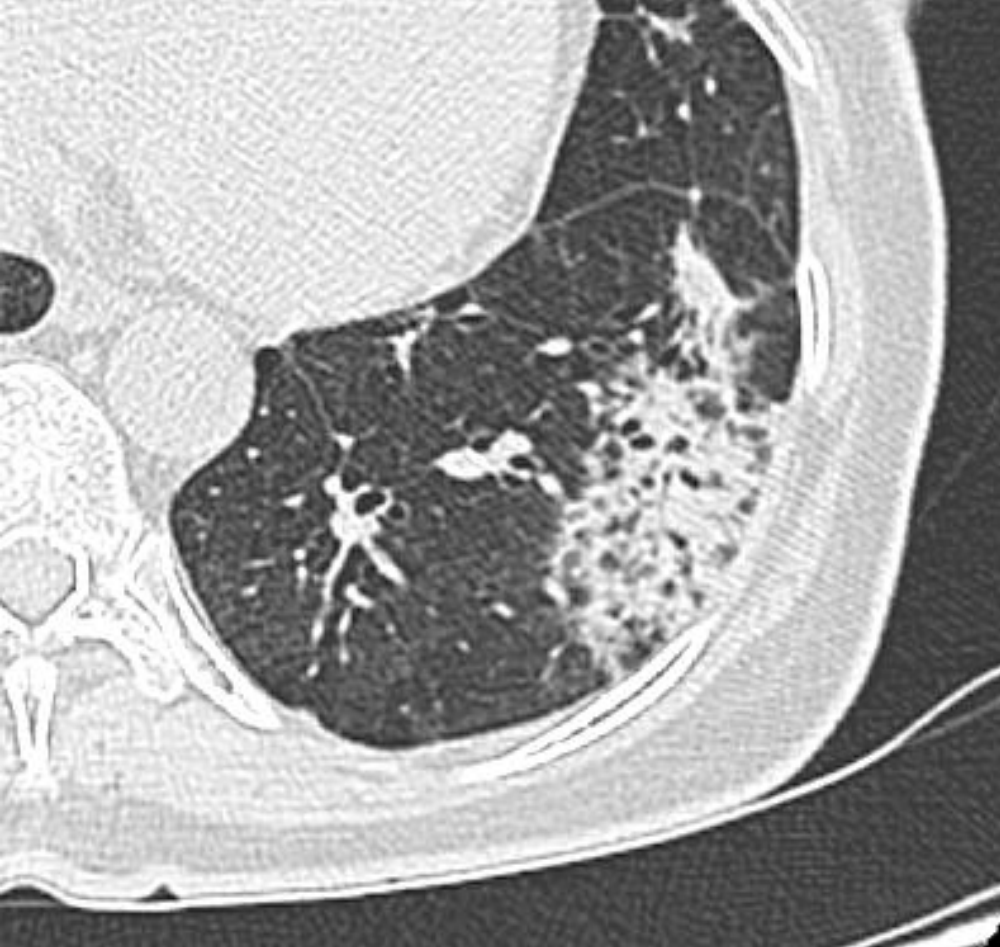01 février 2010

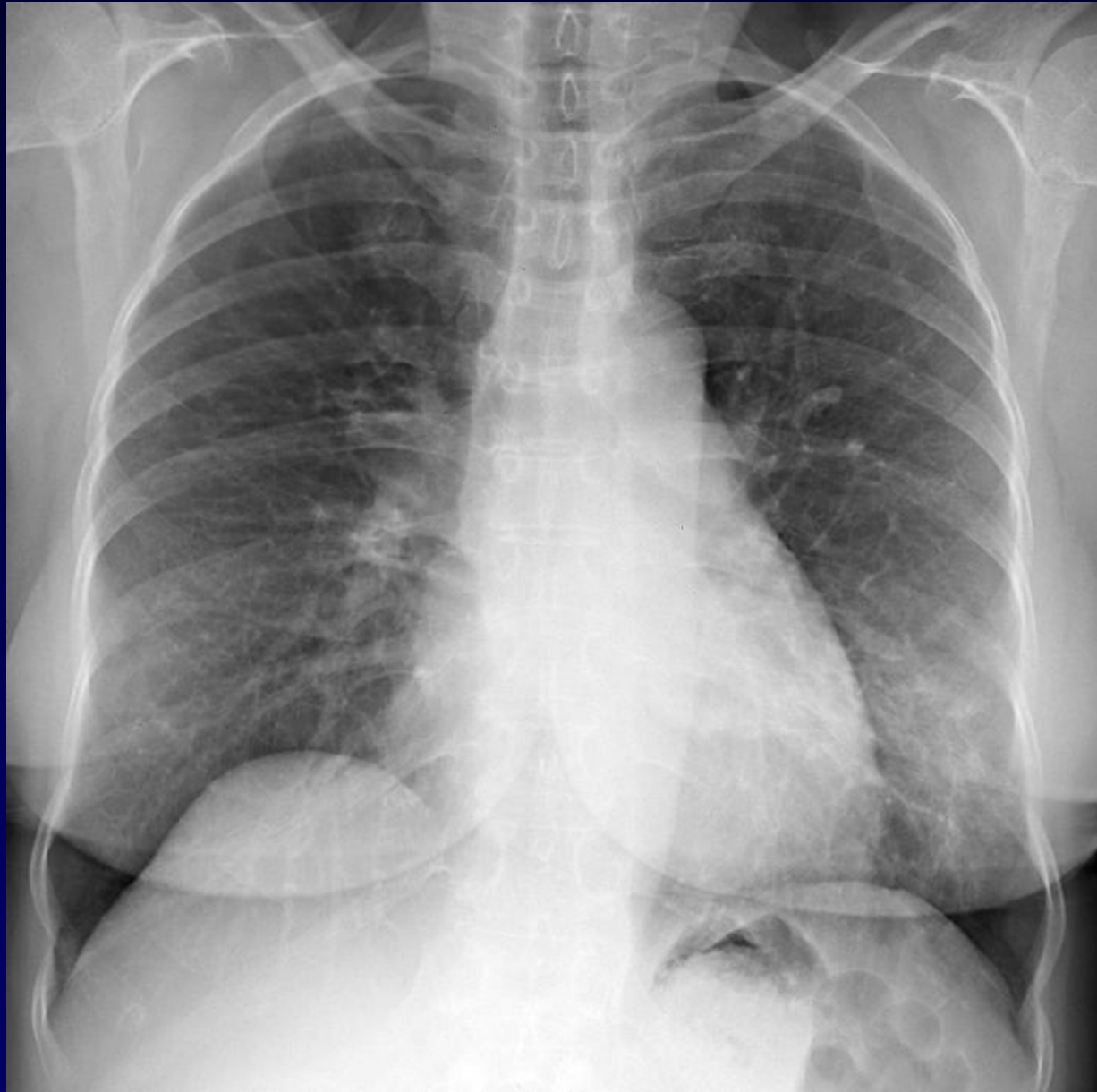

10 février 2010

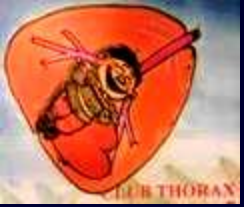

3 mai 2010





Juin 2010



Diagnostic ?





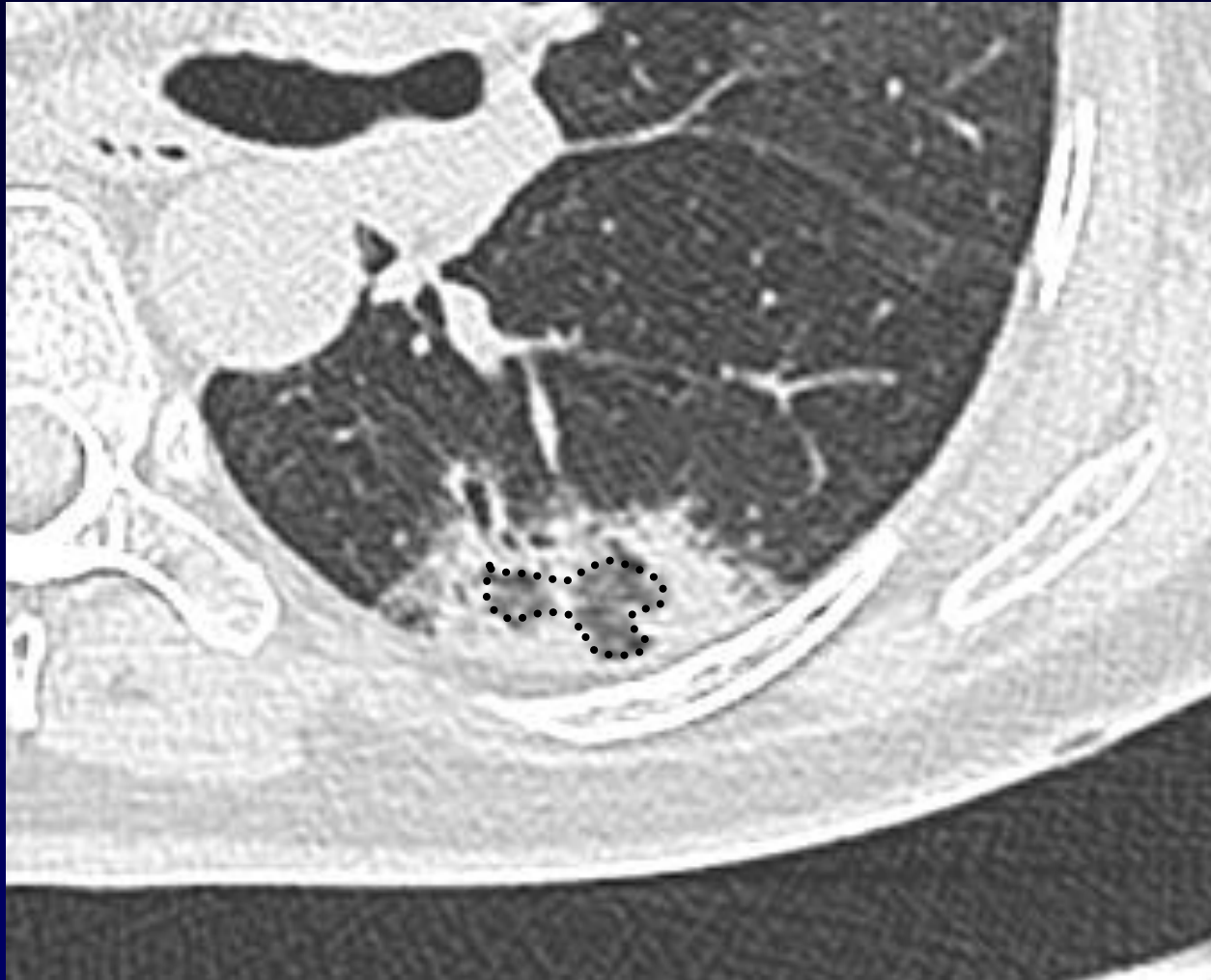Pneumopathie organisée ? (BOOP)

Clinique : toux et fébricule chroniques

Condensations migratrices

Aspect au scanner : bronches dilatées, verre dépoli dans la condensation

Cause : radiothérapie ?



Verre dépoli « dans » la condensation +++